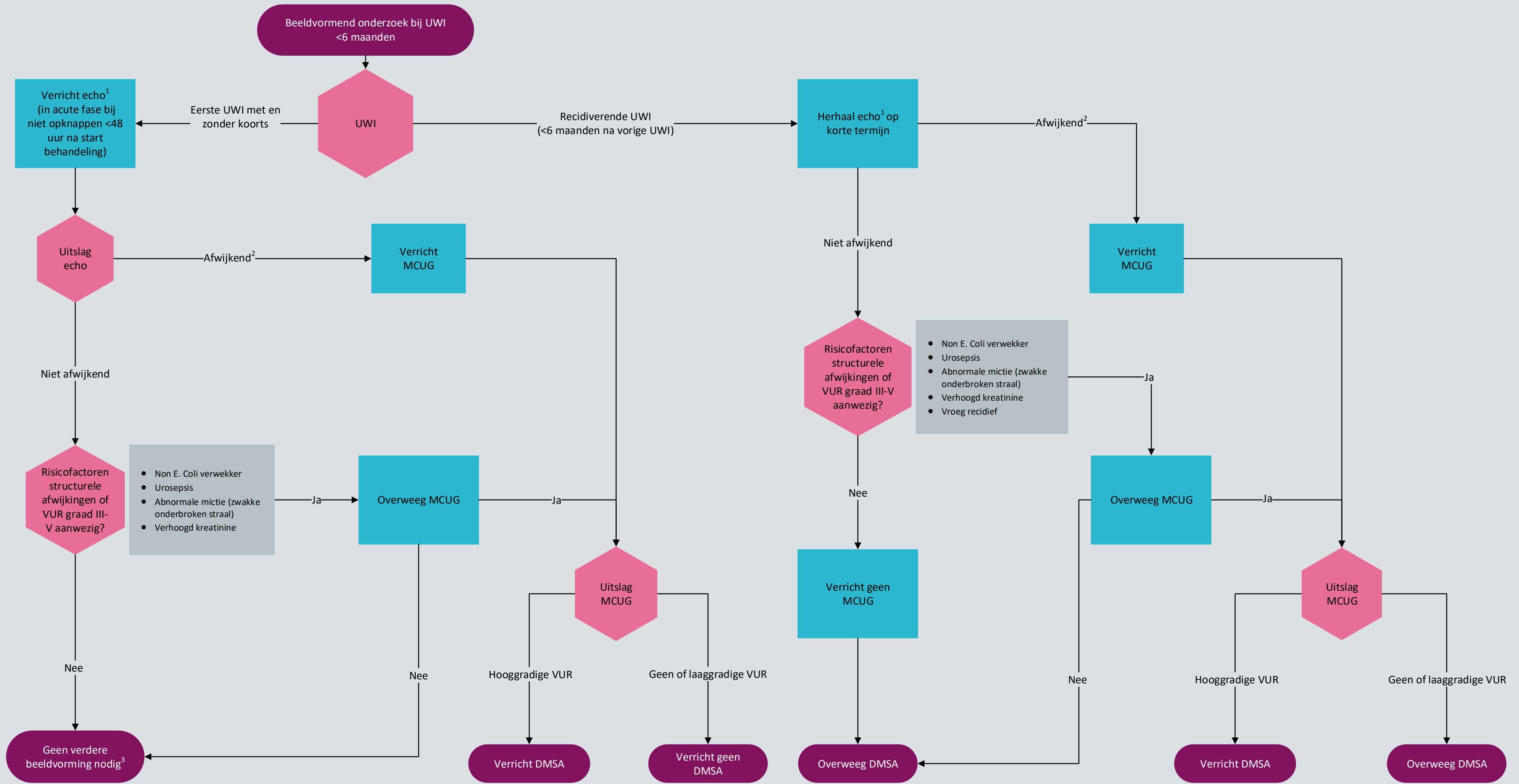

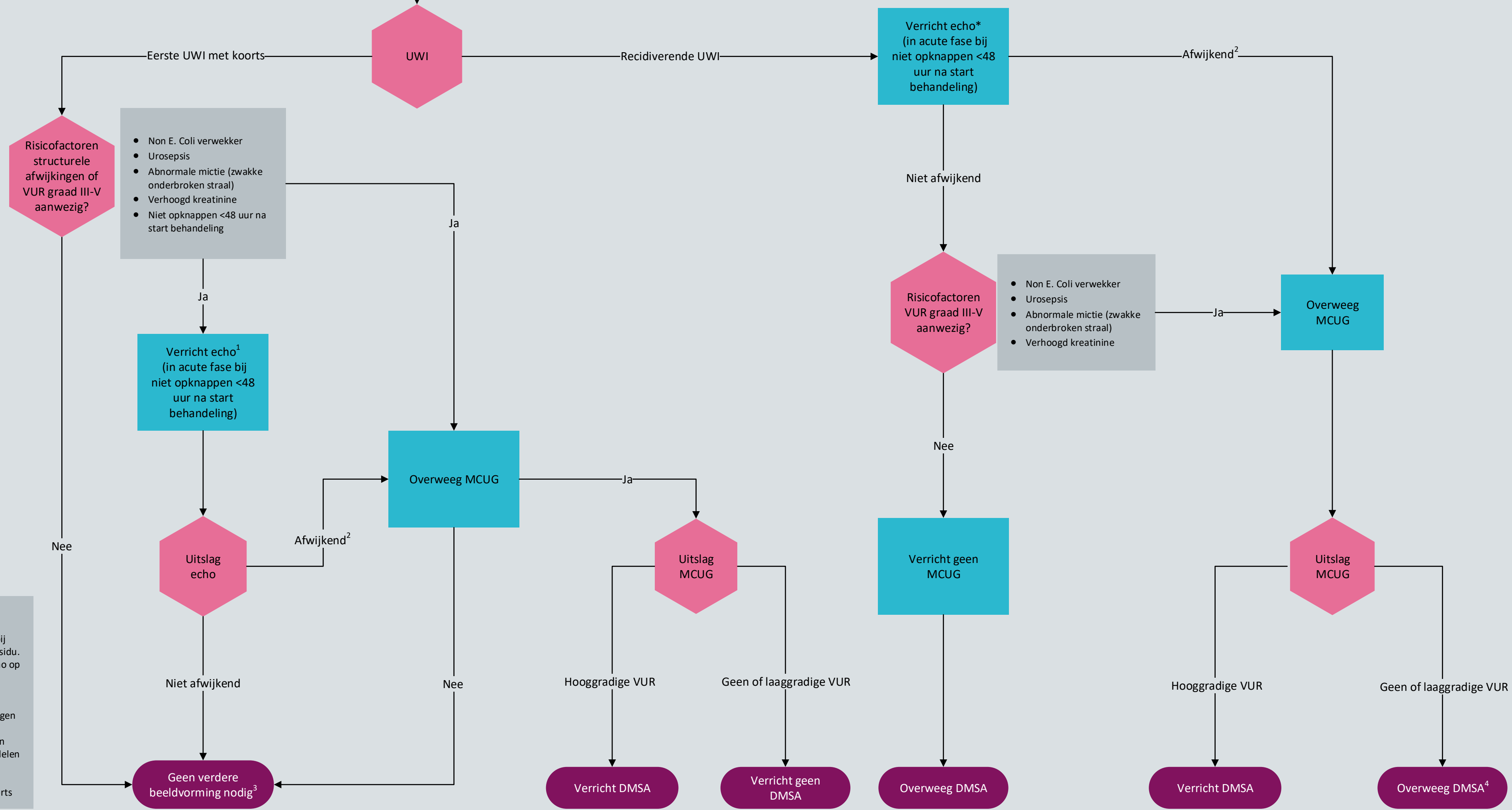
Voetnoten:

¹ Echografie van goede kwaliteit bij gevulde blaas, bepaal ook blaasresidu. Indien blaas niet goed gevuld, echo op korte termijn herhalen.

² Afwijkende echo: verwijde ureters met of zonder hydronefrose, parenchymafwijkingen en/of blaaswand afwijkingen

³ Voorlichting over recidiefrisco en het belang van vroegtijdig behandelen is bij alle kinderen na eerste uwi geïndiceerd.

Beeldvormend onderzoek bij UWI
6 - 36 maanden



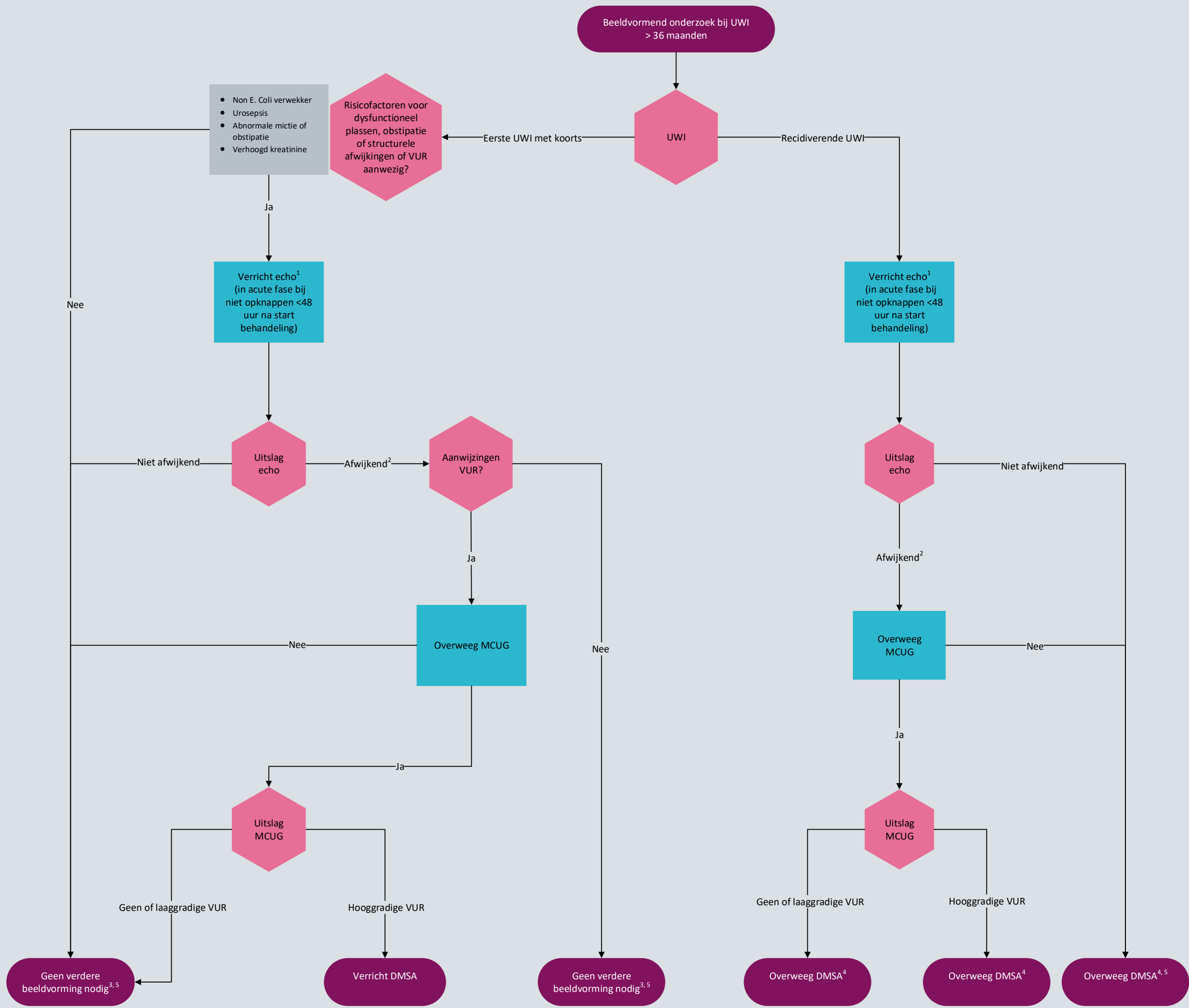
Voetnoten:
 ¹ Echografie van goede kwaliteit bij gevulde blaas, bepaal ook blaasresidu. Indien blaas niet goed gevuld, echo op korte termijn herhalen.
 ² Afwijkende echo: verwijde ureters met of zonder hydronefrose, parenchymafwijkingen en/of blaaswand afwijkingen
 ³ Voorlichting over recidiefrisico en het belang van vroegtijdig behandelen is bij alle kinderen na eerste uwi geïndiceerd.
 ⁴ Bij meerdere recidieven met koorts



NB1: Dit stroomschema hoort bij de richtlijn Urineweginfecties bij kinderen. Lees altijd de overwegingen en aanbevelingen van de betreffende module voor nuances, eventuele afwijkende situaties en extra achtergrondinformatie.
 NB2: Betrek de ouders en/of verzorgers bij de besluitvorming.



Ontwikkeld door het Kennisinstituut van de Federatie Medisch Specialisten
 ©2019 Versie 1 (15-10-2019)



Voetnoten:

¹ Echografie van goede kwaliteit bij gevulde blaas, bepaal ook blaasresidu. Indien blaas niet goed gevuld, echo op korte termijn herhalen.

² Afwijkende echo: verwijde ureters met of zonder hydronefrose, parenchymafwijkingen en/of blaaswand afwijkingen

³ Voorlichting over recidiefrisico en het belang van vroegtijdig behandelen is bij alle kinderen na eerste uwi geïndiceerd.

⁴ Bij meerdere recidieven met koorts

⁵ Bij aanwijzing voor dysfunctioneel plassen en obstipatie: zie richtlijn urine-incontinentie bij kinderen.